Lane Medical Library

Aus der Universitäts-Augenklinik München
Stellv. Vorstand: Prof. Dr. A. Passow.

Ein Beitrag zur familiären unkomplizierten Blepharophimose.

STANFORD UNIVERSITY
NOV
17
1938
LIBRARY

Inaugural-Dissertation

zur

Erlangung der medizinischen Doktorwürde

verfaßt und einer

Hohen Medizinischen Fakultät

der

Bayerischen Ludwig-Maximilians-Universität München

vorgelegt von

Walter Lehmann
aus München

Würzburg 1938.
Buchdruckerei Richard Mayr

Gedruckt mit Genehmigung der Medizinischen Fakultät
der Universität München.

Referent: Prof. Dr. A. Passow

Ein Beitrag zur familiären unkomplizierten Blepharophimose.

Bei der erblich veranlagten Lidspaltenverkürzung (Blepharophimosis) lassen sich nach Waardenburg mehrere Arten unterscheiden und zwar die senile Form, die zeitlebens bestehende isolierte Form, die mit proportioniertem Zwergwuchs verbundene, die bei Mongolismus häufig vorkommende und die mit Mikrophthalmus oder Anophthalmus verbundene Form. Außerdem trennt Waardenburg die nur mit gegenseitiger Verschiebung und Verlagerung der Tränenpunkte, vermehrter Interocularbreite und einer gewissen Verlängerung der Tränenröhrchen vorkommende unkomplizierte von einer daneben mit Ptosis und häufig auch Epikanthus komplizierten Form der Lidspaltenverkürzung ab.

Die unkomplizierte Blepharophimose, die auch in vorliegender Arbeit behandelt werden soll, stellt im Schrifttum gegenüber der komplizierten Form den selteneren Befund dar. Die typischen Züge dieses Krankheitsbildes sind kurz nach Waardenburg etwa folgende:

Schon in früher Jugend besteht eine derartige Verbreiterung der Nasenwurzel, wie sie nur bei einer Minderheit der normalen Erwachsenen angetroffen wird; die Tränenröhrchen sind lang, die Tränenpunkte liegen dystopisch bis vor dem nasalen Teil der Hornhaut, das obere einige mm näher beim inneren Augenwinkel, das untere im normalen Abstand davon; die Abstände der Tränenpunkte zum äußeren Lidwinkel und deshalb auch die Lidspalten sind verkürzt, sodaß Pupillen und äußere Augenwinkel ungefähr an normaler Stelle liegen.

Van der Hoeve hat familiäre Fälle von Blepharophimose unter dem Titel „Elongatio canaliculorum inferiorum et ankyloblepharon internum" veröffentlicht und damit die Aufmerksamkeit auf diese Mißbildung gelenkt.

Halbertsma hat mehrere Fälle der gleichen Mißbildung hinzugefügt.

Weiterhin beschrieb Waardenburg eine Familie mit Blepharophimose, Dystopie der Tränenpunkte, Elongatio canaliculorum inferiorum, Verbreiterung der Nasenwurzel und in einem Teil der Fälle bestehender Ptosis und Epikanthus, also Fälle von unkomplizierter und komplizierter Lidspaltenverkürzung.

John berichtet ebenfalls über Beobachtungen an einer Familie mit unkomplizierter erblicher Blepharophimose.

Die Erklärungsversuche van der Hoeve's und Waardenburg's-Halbertsma schließt sich der Auffassung van der Hoeve's an, während John sich weder für die Theorie van der Hoeve's noch die Waardenburg's entscheidet — stehen in gewissem Gegensatz zueinander.

Van der Hoeve hält die Lidspaltenverkürzung für sekundärer Natur im Sinne einer medialen Verwachsung der Lidränder und glaubt, daß das Primäre an dieser Mißbildung in embryonalen Wachstumsstörungen im Bereiche des inneren Lidwinkels, insbesondere in einer starken Verlängerung des unteren Tränenröhrchens zu suchen sei, die ihrerseits durch Abspaltung einer zu großen Karunkel als Wachstumsreiz zur Verwachsung der inneren Lidränder geführt habe.

Waardenburg dagegen steht auf dem Standpunkt, daß es sich bei dem ganzen Symptomenkomplex um eine „Fixation fetaler Verhältnisse" handelt, da er bei einer ausgedehnten Untersuchung an 45 Embryonen von verschiedener Entwicklungsstufe alle charakteristischen Erscheinungen im Anfang des dritten Monats angetroffen habe; die Wachstumsverhältnisse, die normalerweise die Gegensätze zwischen den Längen der Lidspalten und der Breite der Nasenwurzel ausgleichen, treten nach der Ansicht Waardenburg's in diesem Falle nicht ein, sodaß die Abweichung sich nahher als eine Hemmung im ocularen und als eine Hypertrophie im interocularen Teil dartut; bei dieser Betrachtungsweise würden die gegenseitigen Lageverhältnisse der Tränenpunkte und die Lage vor der Hornhaut, die typisch fetal seien, auch viel besser erklärt. Ein Ankyloblephoron mediale und eine primäre Verlängerung der unteren Tränenröhrchen werden von Waardenburg abgelehnt; eine relative Dislokation der inneren Augenwinkel lateralwärts wird von ihm angenommen, wobei sowohl die unteren als auch die oberen

Tränenpunkte — die letzteren weniger stark — mitgezogen sind. Das Besondere an der Anomalie ist nach der Auffassung Waardenburg's nicht die große Interocularbreite, sondern der Umstand, daß sie schon so früh, nämlich in der Kindheit erreicht wird (Seefelder).

Soweit sich übersehen läßt, dürfte mit den vier genannten Autoren das Schrifttum mit Ausnahme einiger vorwiegend kasuistischer Mitteilungen über Lidspaltenverengerung, die noch im weiteren Texte Erwähnung finden und in besondere Beziehung zur unkomplizierten Blepharophimose gebracht werden sollen, erschöpft sein.

In der vorliegenden Arbeit teilen wir drei weitere Fälle aus einer Familie mit, die wir der erblich veranlagten unkomplizierten Blepharophimose zuzählen und wollen damit einen Beitrag zur Klärung der Entstehung der Mißbildung bringen.

Im Herbst 1936 hatten wir Gelegenheit eine 35jährige Frau zu untersuchen, welche die eingangs beschriebene Mißbildung aufwies. Da außerdem von ihren drei Kindern ebenfalls zwei mit der Mißbildung behaftet waren und in der Ascendenz dieser Familie Lidspaltenverengerung, wenn auch nur anamnestisch, bei einem Bruder der Frau, bei der bereits verstorbenen Mutter, bei einer Schwester der Mutter und beim Großvater mütterlicherseits nachgewiesen werden konnte, ließ sich der nachfolgende Stammbaum einer dominant vererbten familiären unkomplizierten Blepharophimose aufstellen.

Stammbaum

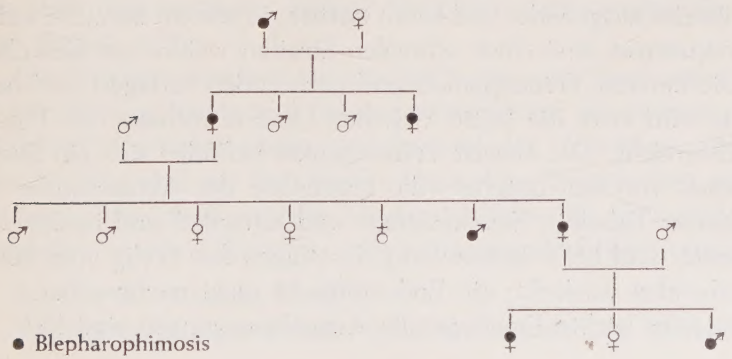

● Blepharophimosis

An den einzelnen augenanomalen Familienmitgliedern, soweit sie einer Untersuchung zugänglich waren, konnten folgende Befunde, denen wir die von der Mutter der beiden Kinder gemachten kurzen anamnestischen Angaben jeweils voranstellen möchten, erhoben werden:

Dora B. (Mutter, Probantin):

35 Jahre alt; mit Ausnahme einer Augenentzündung in früher Kindheit sei sie immer gesund gewesen.

Visus:

Re.: 0,2	Li.: 0,2
— 3,5 cyl. A. 10° = 0,4	— 35 cyl. A. 170° = 0,5

Gläser wurden bisher nicht getragen, es besteht daher Schwachsichtigkeit.

Befund:

Der Schädel ist abgerundet, das Gesicht oval; Jochbogengegend und Backen sind breit. Die Gegend zwischen den inneren Augenwinkeln ist verbreitet ohne Einsenkung der Nasenwurzel.

Die Lidspalte zeigt vorwiegend transversale Verkürzung, doch scheint auch eine Verringerung ihrer Höhe vorzuliegen. Die Deckfalte läßt über den mittleren Lidpartien ein auffallend breites Stück des eigentlichen Lidteiles des Oberlides frei um dann im äußeren Drittel der Lidspalte deutlich überzuhängen, sodaß der äußere Lidwinkel von ihr überdeckt wird; die Oberlider scheinen zu hängen. Der Oberlidrand ist in seinem äußeren Drittel mitsamt den Cilien nach innen gewendet. Der obere Fornix zeigt normale Tiefe, der untere dagegen eine deutliche Verkürzung. Der Tarsus inferior ist nur teilweise ausgebildet und kaum tastbar; in seinem Bereiche weist die Conjunctiva tarsi einen schmalen Streifen weißlichen Gewebes auf. Die unteren Tränenpunkte sind nach außen verlagert und beiderseits wird etwa die Mitte zwischen Limbus corneae und Pupillarrand erreicht. Die oberen Tränenpunkte befinden sich ein Stück nasalwärts von den unteren (die Ergebnisse der Abmessungen in gesonderter Tabelle); Semilunarfalte und Karunkel sind beiderseits rudimentär und bei Primärstellung der Augen fast völlig vom inneren Lidwinkel verdeckt; ein Epikanthus ist nicht nachweisbar.

Es besteht leichte Epiphora, die Augenbewegungen sind frei.

Die Pupillen reagieren prompt auf Licht und Konvergenz.

Medien: es finden sich feine Epitheldefekte auf der unteren Hornhauthälfte, auch zeigt die Hornhaut temporal unten eine Narbe, in die Gefäße einstrahlen.

Der Fundus ist beiderseits ohne Besonderheit.

Frieda B. (9 Jahre alte Tochter):

Eine Augenentzündung habe niemals bestanden, aber es sei schon immer eine Neigung der Augen zum Tränen aufgefallen.

Visus:

Re.: 0,5 p	Li.: 0,2 p
— 2,0 cyl. A. 180° = 0,8	— 3,5 cyl. A. 180° = 0,4

Gläser wurden bisher nicht getragen, es besteht Schwachsichtigkeit.

Befund:

Die Konfiguration des Schädels und die Gesichtsform ist die gleiche wie bei der Mutter.

Die Lidspalte ist in ihrem horizontalen Ausmaß stark verkürzt (siehe Tabelle); die Deckfalte hängt in ihrem äußeren Drittel über, der Kanthus externus wird von ihr eben überdeckt. Die anatomischen Verhältnisse am Unterlid gleichen dem Befund bei Dora B.; in beiden Fällen sind verkürzter unterer Fornix, hypoplastischer Tarsus und mangelnde Differenzierung des freien Unterlidrandes zu erkennen. Karunkel und Semilunarfalte sind ebenfalls rudimentär und völlig vom inneren Lidwinkel verdeckt; noch deutlicher als bei Dora B. tritt die Verbreiterung der Interoculargegend zutage.

Es besteht ebenfalls mäßig starkes Tränenträufeln. Die Motilität ist ohne Besonderheit; leichter Strabismus convergens des rechten Auges.

Die Pupillen reagieren prompt auf Licht und Konvergenz.

Medien: es finden sich feine Epitheldefekte der unteren Hornhauthälfte (einzelne Cilien schleifen auf der Hornhaut); die übrigen Medien sind auf dem linken Auge ohne Besonderheit, auf dem rechten Auge zieht von der Linsenrückfläche ein obliterierter Gefäßstrang in den Glaskörper hinein (Arteria hyaloidea persistens).

Xaver B, (jüngstes Kind):

2¼ Jahre alt; gesund; keinerlei Augenentzündung bisher durch-

Tabelle aller bei der Mutter (Dora B.) und älteren Tochter (Frieda B.) gefundenen Werte mit den Vergleichswerten der nicht mit Lidspaltenverengerung behafteten jüngeren Tochter (Maria B.):

		Dora B. (35 J.)	Frieda B. (9 J.)	Maria B. (7 J.)
	Länge der Lidspalte	22 mm	17—18 mm	23 mm
Verkürzung der Lidspalte vorwiegend auf Kosten des inneren Augenwinkels.	Abstand der äußeren Augenwinkel	85 mm	ca. 74 mm	75 mm
Verbreiterung der Zwischenaugengegend.	Abstand der inneren Augenwinkel	42 mm	ca. 38 mm	29 mm
Hypoplasie von Plica semilunaris, Karunkel und Tarsus inferior.	Plica semilunaris, Karunkel und Tarsus inferior	rudimentär	rudimentär	gut ausgebildet
Lateralverschiebung des unteren Tränenpunktes.	Lage des unteren Tränenpunktes.	bds. zwischen Limbus und Pupillarrand	rechts am Pupillarrand, links zwischen Limbus u. Pup.-Rand	am Limbus corneae
Verkürzung des unteren bei normal tiefem ober. Fornix.	Tiefe des unteren Fornix.	abgeflacht	abgeflacht	normal tief
Mangelnde Differenzierung zwischen innerem u. äußerem Unterlidrande.	Ausbildung des Unterlidrandes	innerer und äußerer Unterlidrand gehen ineinander über	ebenso	deutliche Ausbildung eines Intermarginalstückes
Entropium des äußeren Drittels des Oberlides bei anormalem Verhalten der Deckfalte.	Entropium und überentwickelte Deckfalte	vorhanden	vorhanden	nicht vorhanden
myopischer Astigmatismus.	Astigmatismus	vorhanden	vorhanden	nicht vorhanden

gemacht; auffallend sei nur eine gewisse Lichtscheu und Neigung der Augen zum Tränen bei anscheinend gutem Sehvermögen.

Visus: nicht feststellbar.

Befund:

Auffallend ist auch hier das starke Überhängen des äußeren Teils der Deckfalte bei ebenfalls bestehendem Entropium des äußeren Drittels des Oberlides; die Lidspalte scheint nicht besonders verengt, jedoch fehlt ihr die für die ersten Lebensjahre charakteristische kuglige Form.

Von den ebenfalls mit Lidspaltenverengerung behafteten Verwandten der Dora B. — ihre Angaben, daß ihr Großvater mütterlicherseits, ihre bereits verstorbene Mutter, eine Schwester der Mutter und ein Bruder mit Bestimmtheit eine auffallend Lidspaltenverengerung aufweisen, sind durchaus glaubwürdig — konnten weder Befunde erhoben noch irgend welches Bildmaterial beigebracht werden.

Nach den geschilderten Befunden besteht demnach — bei zwei (Mutter und ältere Tochter) von den drei untersuchten augenanomalen Familienmitgliedern objektiv nachweisbar — eine erblich veranlagte Mißbildung mit

1. Verkürzung der Lidspalte vorwiegend auf Kosten des inneren Augenwinkels.
2. Verbreiterung der Zwischenaugengegend.
3. Hypoplasie von Plica semilunaris, Karunkel und Tarsus inferior.
4. Lateralverschiebung des unteren Tränenpunktes, Verlängerung der unteren Tränenröhrchen.
5. Verkürzung des unteren bei normal tiefem oberen Fornix.
6. Mangelnder Differenzierung zwischen innerem und äußerem Unterlidrand.
7. Entropium des äußeren Drittels des Oberlides bei anormalem Verhalten der Deckfalte.
8. Myopischem Astigmatismus.

Wie weit die genannten Veränderungen auch bei dem 2jährigen Knaben als bestehend anzunehmen sind, ist nur schwer zu entscheiden, da eine objektive Untersuchung wegen der Unruhe des Kindes nicht durchzuführen war und daher auch eine Aufzählung

der Werte der Lidspaltenbreite, Lidspaltenhöhe und der Abstände der Tränenpunkte vom inneren Lidwinkel in obenstehender Tabelle unterbleiben mußte. Andererseits konnte die 7jährige Tochter — Maria B. — als ebenfalls einer genaueren Untersuchung zugänglich und nicht mit deutlicher Lidspaltenverengerung behaftet zum Vergleiche dienen.

Im folgenden soll nun ein Vergleich unserer Fälle mit den Fällen im Schrifttum vorgenommen werden im Rahmen der bei unkomplizierter Blepharophimose bestehenden Veränderungen, soweit sie betreffen:

1. Lidspaltenverkürzung:

Van der Hoeve und Waardenburg haben bei ihren Fällen von Blepharophimose nachfolgende Werte der Lidspaltenbreite gefunden:

van der Hoeve bei Zwillingen im Alter von 14 Jahren:	22 mm
Waardenburg bei einem 10jährigen Kinde:	20—21 mm
Waardenburg beim Erwachsenen:	24 mm
Die bei Familie B. gefundenen Werte:	
bei 9jährigen Kinde:	18 mm
beim Erwachsenen:	22 mm

entsprechen ungefähr den von den beiden genannten Autoren angegebenen Werten von Lidspaltenbreite bei unkomplizierter Blepharophimose, um so mehr als in unseren Fällen die genaue Abmessung durch das Überhängen der Deckfalte über den äußeren Lidwinkel erschwert war und daher die von uns gefundenen Werte etwas zu erhöhen sind.

2. Verbreiterung der Zwischenaugengegend:

Die Verbreiterung der Interoculargegend steht mit der Lidspaltenverkürzung in engem Zusammenhang. Denn eine wesentliche Verbreiterung der Interoculargegend mit Verschiebung der Augenhöhlen nach außen wird normalerweise dazu führen, daß auch die Lidspalten weiter voneinander entfernt liegen und die Distanzen der medialen und lateralen Augenwinkel, sowie die Pupillardistanzen vergrößert sind. Ein normaler Abstand der äußeren Augen-

winkel und eine normale Pupillardistanz sind also bei einer Verbreiterung der Interoculargegend = Vergrößerung der Distanz der inneren Augenwinkel nur möglich, wenn die Lidspalte verkürzt ist. Waardenburg drückt das Verhältnis von Abstand der inneren Augenwinkel zum Abstand der äußeren Augenwinkel durch den Orbitalindex $= \frac{\text{Interorbitalbreite mal } 100}{\text{größte Biorbitalbreite}}$ aus. In Fällen von breiter Nasenwurzel mit Blepharophimosis steigt selbstverständlich der Interorbitalindex bedeutend an. Sein Ansteigen kann auch als typisch für die Fälle von unkomplizierter Blepharophimose, bei der Lidspaltenverkürzung mit vergrößerter Interocularbreite verbunden ist, bezeichnet werden. Nachfolgender Auszug aus einer von Waardenburg angelegten Tabelle zeigt den hohen Interorbitalindex bei seinen und van der Hoeve's Fällen und sind die von uns gefundenen Werte und die von Waardenburg bestimmten Mittelwerte der normalen Verhältnisse zum Vergleiche beigefügt.

	innere Augenwinkel	äußere Augenwinkel	resultier. Index	Pupillardistanz	Lidspalten	Autoren und Besonderheiten
Mittelwerte der normalen Verhältnisse	32 – 37	85 – 88	39,1—41	62 – 64	27—28	Waardenburgs z.T. noch nicht veröffentlicht. Material
Anomalie van der Hoeve (Blepharophimose, Dystopie der Tränenpunkte)	41	85	48,2	58	22	Zwillinge (Alter 14 Jahre)
	42	81	51,8	58	21	Halbertsma (Alter 8 Jahre)
Vorige Anomalie mit Ptosis, Epikanthus, Abweichung der Semilunarfalten u. Karunkeln						Waardenburg familiäre Fälle
	40	81	49,3	60	22,5	13
	39	85	45,8	58	23	11 J.
	39	77	50,6	56	21	10
Unsere Fälle						familiäre Fälle
	42	85	49,4	56	22	35
	38	74	51,3	48	18	$8^1/_2$ J.

Auch beim Vergleiche der in unseren Fällen von Blepharophimose gemessenen Abstände der äußeren Lidwinkel mit den von Waardenburg, van der Hoeve und Halbertsma gefundenen Werten fällt auf, daß unsere Werte etwas niedriger sind als die übrigen genannten, doch dürfte die Differenz wie bei der Lidspaltenbreite auf die Schwierigkeit der genauen Abmessung in unseren Fällen zurückzuführen und andererseits darin begründet sein, daß es sich bei Familie B. im Gegensatz zu den ausgesprochen brachycephalen Typen der van der Hoeve'schen und Waardenburg'schen Fälle um subbrachy- bis mesocephale Typen handelt und die Biorbitalbreite von der Brachycephalie bis zur Dolichocephalie langsam abnimmt. Der in unseren Fällen errechnete Interorbitalindex, und nur dieser erscheint uns zum Vergleiche von Wichtigkeit, stimmt völlig mit dem von den genannten Autoren bei ihren Fällen errechneten überein. Er gleicht auch dem von Waardenburg für den 3. und 4. Embryonalmonat eruierten.

3. Hypoplasie von Plica semilunaris, Karunkel und Tarsus inferior:

Bei den einzelnen Autoren herrscht — was die Beobachtungen über Ausbildung der Karunkel und Semilunarfalte in ihren Fällen betrifft — keine Übereinstimmung. Van der Hoeve fand eine Hyperplasie der Karunkeln und Semilunarfalten; Waardenburg dagegen durchwegs rudimentäre Ausbildung und sucht letzterer gerade damit die van der Hoeve'sche Theorie der Entstehung der Blepharophimose im Sinne eines sekundären Ankyloblepharon zu widerlegen. Leonardi beobachtete drei Fälle von unkomplizierter Blepharophimose, die rudimentäre Karunkeln aufwiesen oder bei denen die Karunkeln überhaupt fehlten; auch dieser Autor nimmt eine primäre Bildungsanomalie des inneren Augenwinkels und kein sekundäres Ankyloblepharon an. John konnte ebenfalls Hypoplasie der Karunkeln und Semilunarfalten feststellen und will in der verschieden starken Ausbildung dieser Gebilde keinen prinzipiellen Unterschied zwischen seinen und van der Hoeve's Fällen erkennen mit der Angabe, daß Reitsch auch beim Normalen eine große Variabilität dieser Gebilde in verschiedenen Altern und bei verschiedenen Menschen beobachtet habe. Bei den

augenanomalen Familienmitgliedern der Familie B. findet sich die Hypoplasie der Karunkel und Semilunarfalte vor allem bei Frieda B.; die höckrigen Reste dieser Gebilde sind zum Teil auf die Conjunctiva des Unterlides verlagert, ein Befund, wie ihn auch Waardenburg bei einigen seiner Fälle erheben konnte. Auch die Mutter und das jüngste Kind zeigen eine subnormale Ausbildung der Karunkeln und Semilunarfalten. Im Gegensatz zu van der Hoeve's Beobachtungen können wir auch bei unseren Fällen die Befunde Waardenburg's, Leonardi's und John's bestätigt finden.

4. Lateralverschiebung des unteren Tränenpunktes und Verlängerung des unteren Tränenröhrchens:

Van der Hoeve spricht von einer lateralen Dislokation der am Lidrand inserierenden unteren Tränenpunkte bis vor das mediale Drittel der Hornhaut. Halbertsma hat drei Fälle von Tränenpunkt verlagerung mit Blepharophimose hinzugefügt; es handelte sich um kleine Knaben, von denen der eine eine früh verstorbene Schwester hatte, die das Bild angeblich in weniger ausgesprochener Form aufwies, während des anderen nicht untersuchte Vater und Großmutter (letztere anamnestisch) ebenfalls befallen waren. Waardenburg hat bei seinen Fällen genaue Messungen durchgeführt. Er fand, daß die Längenvermehrung der Tränenröhrchen ziemlich stark positiv mit der vermehrten Interocularbreite verknüpft sei und daß die Tränenröhrchen bei der unkomplizierten Blepharophimose in Bezug auf die Interocularbreite nicht besonders lang seien.

Bei Familie B. konnte eine Längenmessung der Tränenröhrchen nicht durchgeführt werden, doch ist ihre Verlängerung in Analogie zu den übrigen Fällen von unkomplizierter Blepharophimose als sicher bestehend anzunehmen, da die Abstände der oberen und unteren Tränenpunkte vom inneren Lidwinkel im Werte mit den Waardenburg'schen Massen übereinstimmen. In allen drei Fällen können die unteren Tränenpunkte auf das mittlere Drittel der Hornhaut projiziert werden; bei Frieda B. wird sogar bei Primärstellung der Augen und bei mittelweiter Pupille rechts der Pupillarrand erreicht.

5., 6. u. 7. Verkürzung des unteren bei normal tiefem oberem Fornix, mangelnde Differenzierung zwischen innerem und äußerem Unterlidrande und Entropium des äußeren Drittels des Oberlides bei anormalem Verhalten der Deckfalte:

Durch Waardenburg's Betrachtungsweise der unkomplizierten Blepharophimose im Sinne einer Hemmung im ocularen und einer Hypertrophie im interocularen Teil kann nicht nur die in seinen und unseren Fällen bestehende Hypoplasie des Tarsus inferior, sondern auch die bei unkomplizierter Blepharophimose in unseren Fällen zum ersten Male beobachtete mangelnde Differenzierung des Unterlidrandes und die Verkürzung des unteren Fornix gut erklärt werden.

Da fernerhin Braun bei der Lidanlage eine Entstehung des Kanthus medialis aus dem seitlichen Nasenfortsatz, des Unterlides aus dem Oberkieferfortsatz und des Oberlides aus der Haut, die oben und außen zwischen diesen Fortsätzen gelegen ist, annimmt und demnach Oberlid und Unterlid gesondert angelegt würden, wäre es denkbar, daß „irgend welche Störungen an einem bestimmten Zeitpunkt der embryonalen Entwicklung einsetzend die Ursache dazu werden, daß die normalerweise sich anschließenden Differenzierungsvorgänge und Wachstumsverschiedenheiten der einander berührenden Gewebe ausbleiben und dieselben gleichmäßig nebeneinander wachsen, sodaß der eine Teil relativ zu groß, der andere Teil relativ zu klein bleibt" (Waardenburg), also einer Hypoplasie des Unterlides eine Überentwicklung des Oberlides gegenübersteht, was in unseren Fällen einer Überentwicklung der Deckfalte gleichbedeutend sein könnte. Das Entropium des äußeren Drittels des Oberlides dürfte wohl eine Folge der starken Ausbildung der Deckfalte sein.

8. Myopischer Astigmatismus.

Braun findet bei familiär erblichem Epikanthus mit Ptosis und Lidspaltenverkürzung, also komplizierter Blepharophimose, myopen Astigmatismus und schreibt: Auf einen Umstand möchte ich noch aufmerksam machen, auf den fast regelmäßig vorhandenen Astig-

matismus; der stärker brechende Meridian liegt in der Horizontalebene oder in deren Nähe; es hat den Anschein, als ob die ungewöhnliche Lidentwicklung, vielleicht durch abnorme Druckwirkung, einen Einfluß auf die Wölbung der wachsenden Hornhaut hätte. Auch Waardenburg beobachtete in seinen Fällen von teils komplizierter teils unkomplizierter Blepharophimose myopen Astigmatismus, ohne allerdings die Frage des Zusammenhangs mit der Blepharophimose näher zu berühren. In unseren Fällen von unkomplizierter Blepharophimose scheint in Analogie zu den genannten Fällen des Schrifttums der Astigmatismus gerade die augenanomalen Familienmitglieder zu betreffen, da Maria B. bei einem Javal von beiderseits 0,75 n.d.R. gutes Sehrvermögen aufweist. Auch in unseren Fällen kann also an einen Zusammenhang mit der Blepharophimose gedacht werden.

Zusammenfassend läßt sich sagen:

I. Im Schrifttum sind bis jetzt nur wenige Familien mit unkomplizierter Blepharophymose veröffentlicht. Bezüglich der Entstehung dieser Mißbildung stehen sich zwei Theorien gegenüber: nach Waardenburg liegt eine Fixation fetaler Verhältnisse, also ein primäres Ankyloblepharon vor, während van der Hoeve ein sekundäres Ankyloblepharon infolge Reizwirkung einer durch verlängerte Tränenröhrchen abgespaltenen vergrößerten Karunkelanlage entstanden glaubt. Die Frage der Entstehung kann nur durch Veröffentlichung einer weiteren Zahl von Fällen familiärer unkomplizierter Blepharophimose zugunsten einer der beiden Theorien entschieden werden. Es war daher von Wichtigkeit neue Fälle dieser Mißbildung aufzufinden.

II. Die von uns an drei Mitgliedern einer Familie durchgeführten Untersuchungen haben ergeben:

1. In Bezug auf Verkürzung der Lidspalten, Verbreiterung der Interocular gegend und Verlagerung der Tränenpunkte besteht Übereinstimmung unserer Fälle mit allen Fällen von unkomplizierter Blepharophimose im Schrifttum.

2. Statt der von van der Hoeve beschriebenen Hyperplasie von Karunkel und Plica semilunaris findet sich auch bei Familie B. der von Waardenburg u. a. erhobene Befund einer Hypoplasie dieser Gebilde bestätigt.

3. Die nur in den Fällen Waardenburgs beobachtete Hypoplasie des Tarsus inferior ist in unseren Fällen ebenfalls nachweisbar.

4. Die Vererbung ist wie bei den bisherigen Familien mit unkomplizierter Blepharophimose eine dominante.

III. Abgesehen von diesen übereinstimmenden Befunden haben wir in unseren Fällen noch eine mangelnde Differenzierung des Unterlidrandes und eine Verkürzung des unteren Fornix festgestellt. Gerade diese ergänzenden Befunde bei der unkomplizierten Blepharophimose sprechen für eine Entwicklungshemmung im Sinne Waardenburgs. Die korrelative Verknüpfung der Anomalie mit einer persistierenden Arteria hyaloidea des rechten Auges im Befunde der Frieda B. ist ebenfalls zugunsten der Theorie Waardenburgs zu verwerten.

Herrn Professor Dr. Passow danke ich für die Überlassung des Themas und für die bereitwillige Mithilfe bei der Arbeit.

Bild der 9jährigen Tochter Frieda.

Bild der Mutter und 9jährigen Tochter.

Bild der Mutter mit dem jüngsten Kinde Xaxer

Literatur-Nachweis.

G. Braun: Eine besondere Form des Epikanthus mit kongenitaler Ptosis. Klin. Mon. f. A. 68. 110.

John: Ein Beitrag zur familiären unkomplizierten Blepharophimose. von Gräfe Arch. f. O. 135/35.

J. van der Hoeve: Abnorme Länge der Tränenröhrchen mit Ankyloblepharon. Klin. Mon. f. A. 56. 232.

E. Leonardi: Sull' anomala lunghezza dei canaliculi lacrimali e su alcune variazioni di posizione ed ampiezza della rima e della radice nasale. Ref.: Zbl. f. G. 25 10. 617.

Reitsch: Anatomische Betrachtungen über Fornix, Karunkel und Semilunarfalte. Z. f. A. 1929 (69 I).

P. J. Waardenburg: Das menschliche Auge und seine Erbanlagen.

P. J Waardenburg: Die Zurückführung einer Reihe erblich angeborener familiärer Augenmißbildungen auf eine Fixation normaler fetaler Verhältnisse. von Gräfe Arch. f. O. 124. 2. 221.

Gräfe-Sämisch: Handbuch der Augenheilkunde. 5. Band II. Abteilung.

Brückner und Schiek: Kurzes Handbuch der Augenheilkunde. I. Band.

Lebenslauf.

Ich, Walter L e h m a n n, bin am 28. Juli 1908 in München als Sohn des Architekten Feodor Lehmann und seiner Ehefrau Anna, geborene Liebergesell, geboren. Nach vierjährigem Besuch der Volksschule und neunjährigem Besuche des Wilhelmsgymnasiums in München legte ich im März 1928 die Reifeprüfung ab. Mein Medizinstudium begann in München. Die ärztliche Vorprüfung legte ich in Kiel im Jahre 1932 ab. Von den klinischen Semestern erledigte ich das erste in Freiburg, die restlichen in München. Am 8. Februar bestand ich in München die ärztliche Prüfung, war dann ein halbes Jahr als Medizinalpraktikant, dann als Volontärassistent in der Universitätsaugenklinik in München.